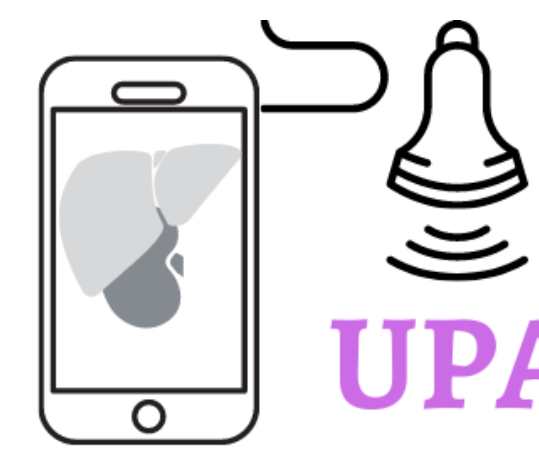



UPAndo latinoamerica

Dra. R. Huerta

ULTRASONIDO PULMONAR

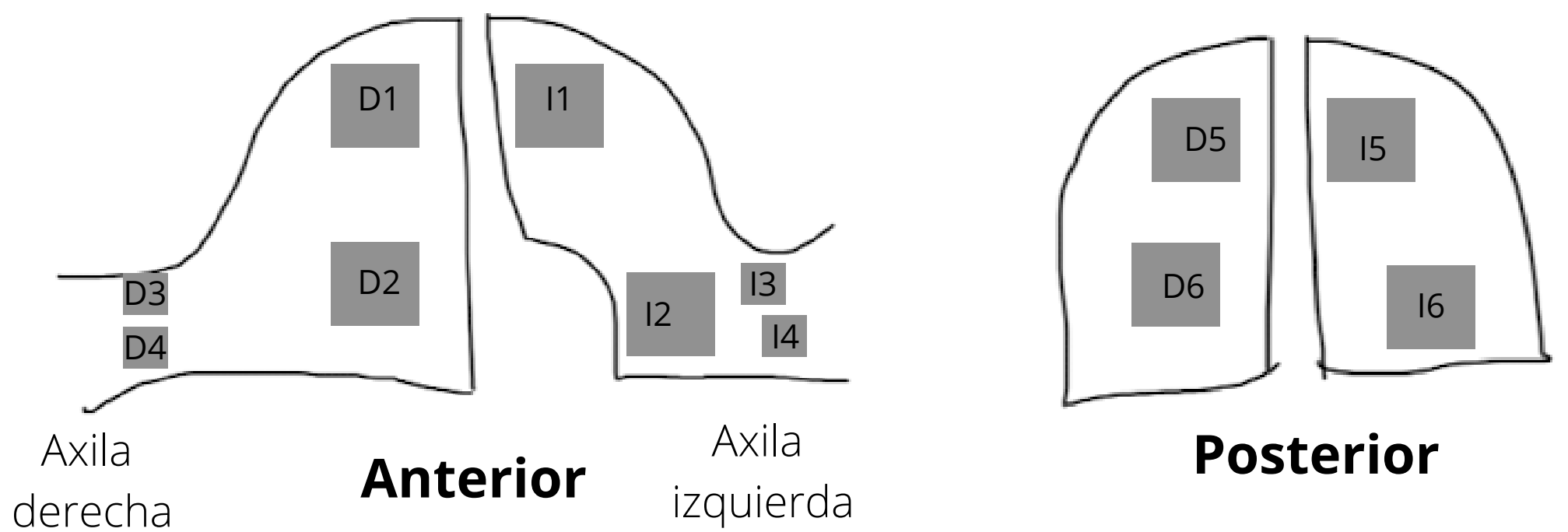


Indicaciones:

- Disnea
- Dolor torácico
- Trauma

-Transductor lineal y convexo
-Modo B y modo M

Regiones a insonar:



A

= Patrón normal o EPOC/Asma/TEP
(Líneas A + deslizamiento pleural)

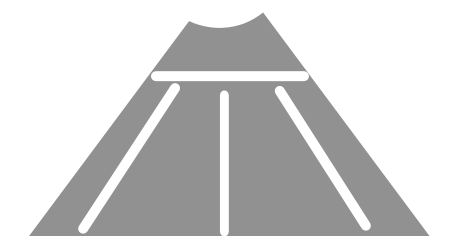


B

= Líneas B
(Verticales, >2 en espacio intercostal, infinitas.)


Focal: Neumonía, contusión pulmonar

Difuso: SDRA, edema pulmonar, neumonía multi focal




C

= Consolidación/broncograma: neumonía, atelectasia, contusión



D

=Derrame pleural, hemotórax
(Anecoico la mayoría de las veces)



E

= Neumotórax, bulas, pleurodesis.

(Ausencia de deslizamiento, presencia de punto pulmón, ausencia de líneas B y pulso pulmón)