

5

E

fracción de Eyección

dErrame

sobrEcarga derecha

ntrada

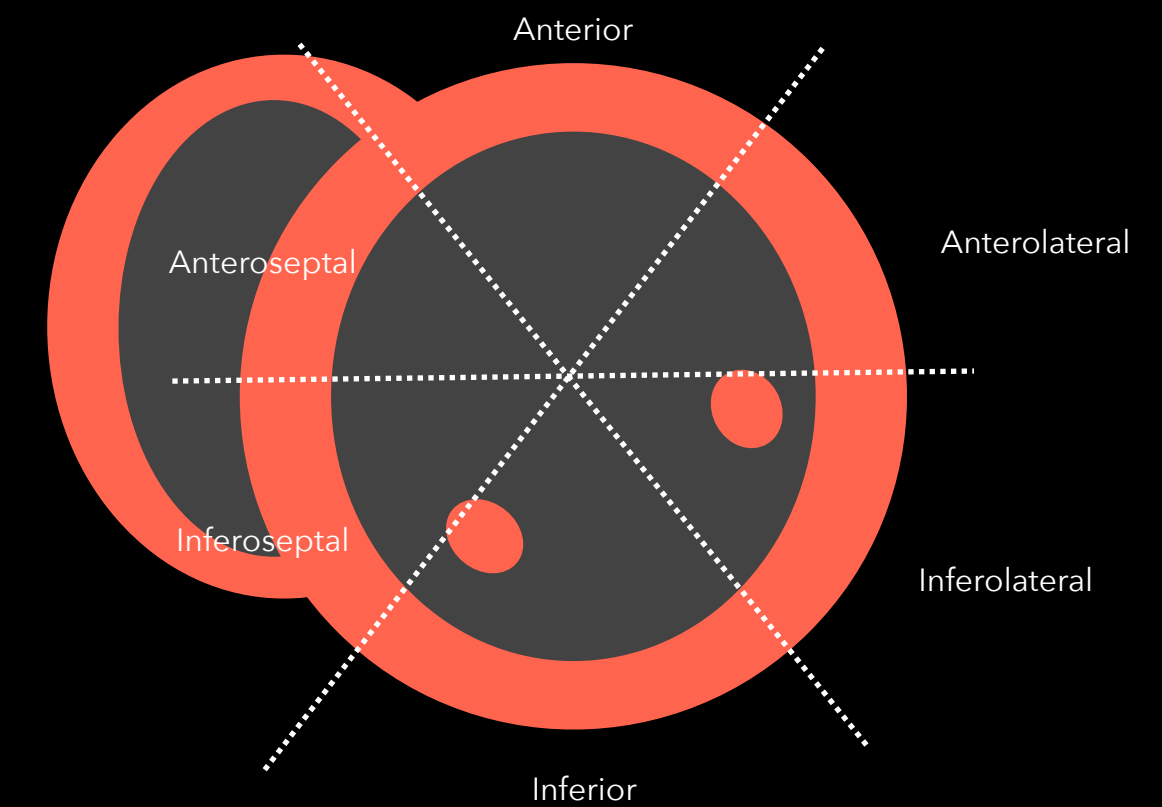
salidE

Dolor precordial

5 E

fracción de Eyección
dErrame
sobrEcarga derecha
ntrada
salidE

Anormalidades de
motilidad



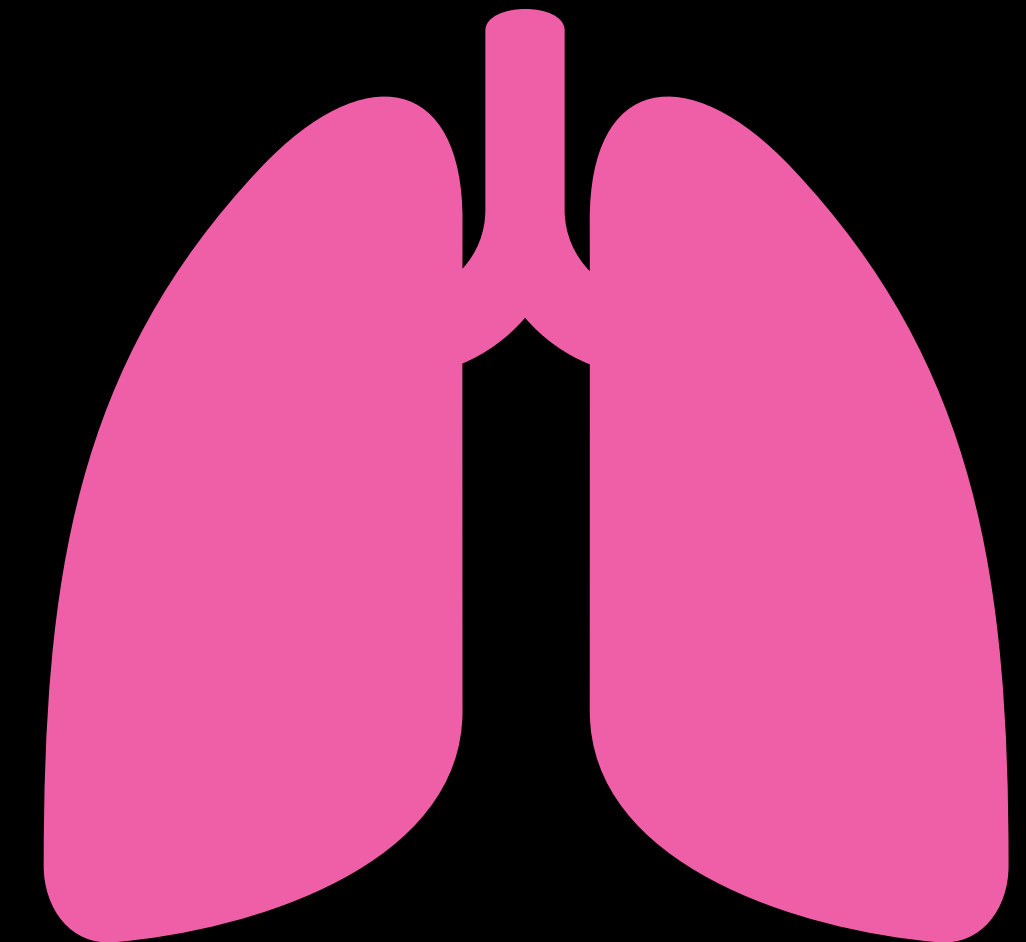
DISNEA

Dolor precordial

+

Edema

Ojo de buen cubero
EPSS >7mm
MAPSE <12mm



5 E

fracción de Eyección
dErrame
sobrEcarga derecha
ntrada
salidE

Pletórica

Dolor precordial + Sx. 

o

Dolor arriba o
abajo del
diafragma

5

E

fracción de Eyección

dErrame

sobrEcarga derecha

ntrada

salidE

Raíz aórtica >4cm

Regurgitación aórtica

Derrame pericárdico

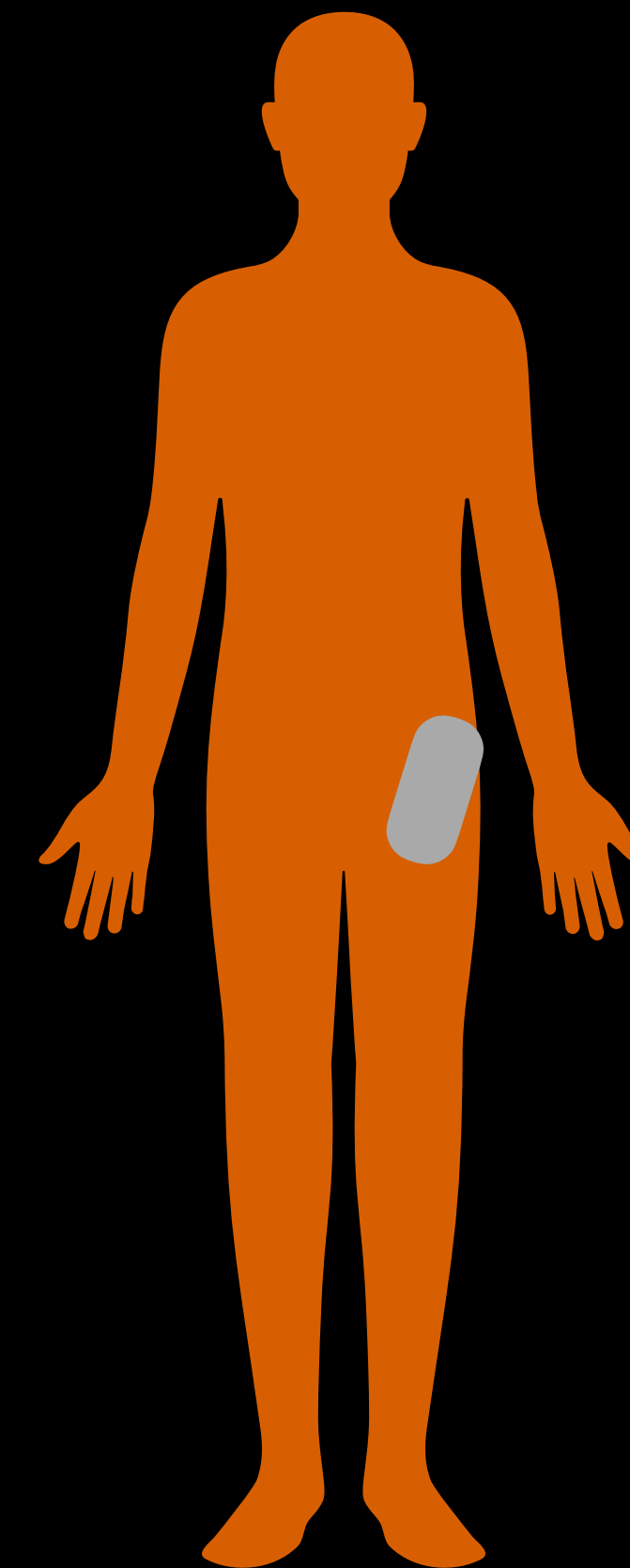
Flap intimal

Dolor pleurítico + Disnea

5 E

fracción de Eyección
dErrame
sobrEcarga derecha
ntrada
salidE

VD>VI
Signo D
TAPSE <17mm
Sx McConnell
Trombo en tránsito
Pletórica



@EvaTH_MD
UPAndo
UPA del Norte

Dolor pleurítico + Taquicardia

Bajo voltaje

5 E

fracción de Eyección
dErrame
sobrEcarga derecha
ntrada
salidE

Colapso de AD en sístole
Colapso de VD en diástole
Variación >25% flujo de entrada de mitral

Pletórica